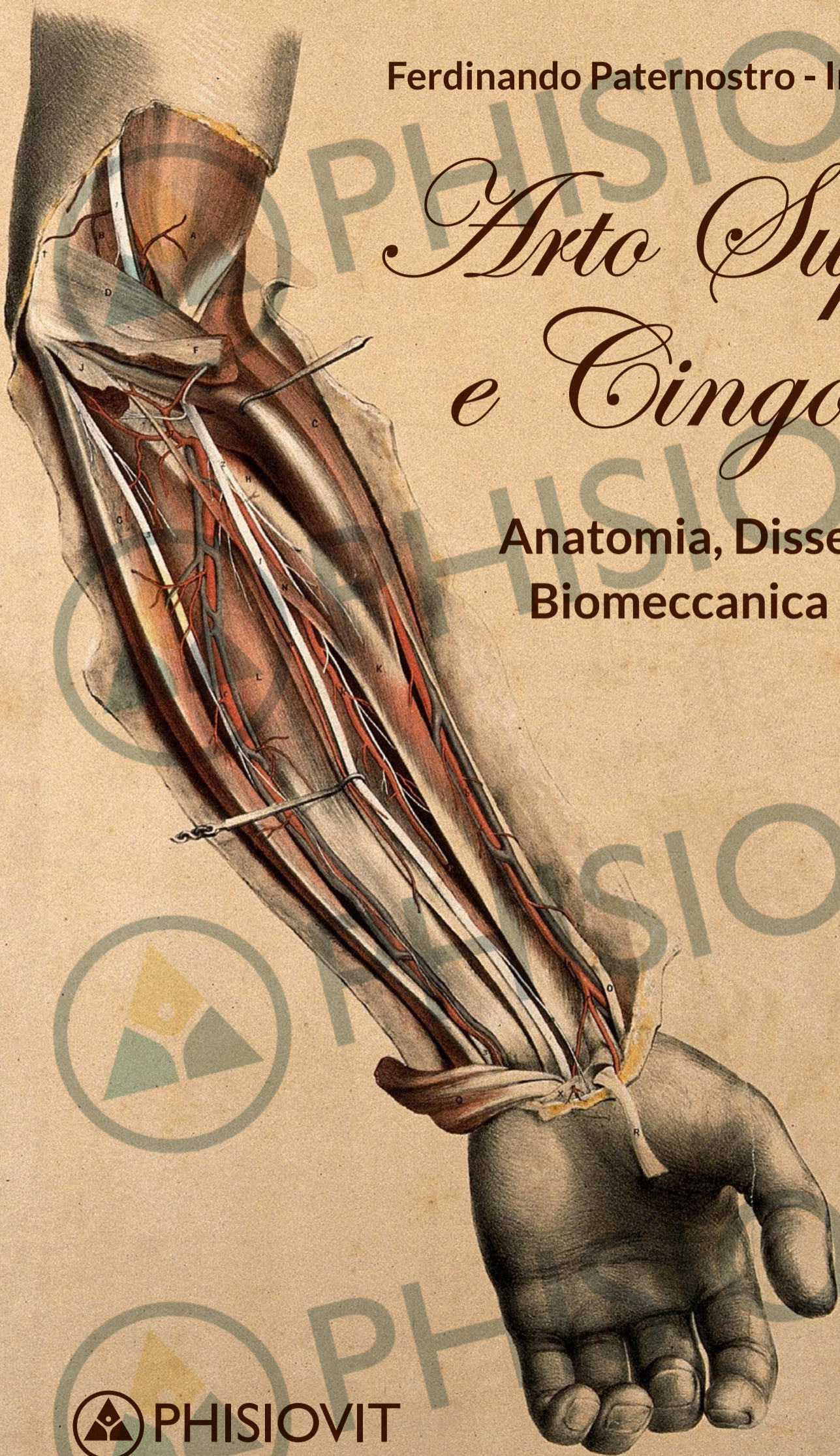

Ferdinando Paternostro - Immacolata Belviso

Arto Superiore e Cingolo

Anatomia, Dissezione,
Biomeccanica e Movimento



 **PHYSIOVIT**



Questa opera è pubblicata in modo congiunto dall'autore e da PhisioVit S.r.l. che detengono ogni diritto della stessa in maniera esclusiva. Nessuna parte di questo libro può essere pertanto riprodotta senza il preventivo assenso di PhisioVit S.r.l. e dell'autore.

Tutti i diritti sono riservati **È VIETATA PER LEGGE LA RIPRODUZIONE IN FOTOCOPIA E IN QUALSIASI ALTRA FORMA.** È vietato riprodurre, archiviare in un sistema di riproduzione o trasmettere sotto qualsiasi forma o con qualsiasi mezzo elettronico, meccanico, per fotocopia, registrazione o altro, qualsiasi parte di questa pubblicazione senza autorizzazione scritta di PhisioVit S.r.l. e dell'autore. Ogni violazione sarà perseguita secondo le leggi civili e penali.

Autori

**Ferdinando Paternostro
Immacolata Belviso**

Pubblicato da

PhisioVit S.r.l.

Via Treviso, 44/50 - 01100 Viterbo
Tel. 0761.221482 - Cell. 377.3796477

info@phisiovit.it

www.phisiovit.it

Impaginazione, grafica e montaggio video di

Ester Galli

Riprese video e foto di

Studio landiorio

Foto in copertina

Rawpixel

ISBN 9791221099089

ISBN-A 10.979.12210/99089

Ferdinando Paternostro - Immacolata Belviso

ARTO SUPERIORE E CINGOLO:

**Anatomia, Dissezione,
Biomeccanica e Movimento**

PhisioVit S.r.l.

INDICE

PREFAZIONE	12
-------------------	-----------

INTRODUZIONE	16
---------------------	-----------

La fascia del corpo: struttura, funzione e significato

clinico-funzionale 17

Lo scheletro assile e appendicolare: organizzazione 19

L'arto superiore: cingolo e parte libera 20

LE OSSA	22
----------------	-----------

Clavicola 22

Scapola 24

Omero 28



La Scapola 28

Radio 31

Ulna 33

Carpio 35

Metacarpo 38

Falangi 39

LE ARTICOLAZIONI 40

Articolazione sternocostoclavicolare 40

Classificazione 40

Superfici articolari 40

Mezzi di unione 41

Capsula articolare 41

Vascolarizzazione e innervazione 42

Articolazione acromioclavicolare 42

Classificazione 42

Superfici articolari 43

Mezzi di unione 43

Capsula articolare 44

Articolazione scapoloomerale 45

Classificazione 45

Superfici articolari 45

Mezzi di unione 46

Capsula articolare 46



La Cavità Glenoidea 50

Articolazione del gomito 51



Il Gomito 54

Articolazione radioulnare distale 55

Articolazione del polso 58

1. Articolazione radiocarpica 59

2. Articolazione mediocarpica 60

3. Articolazioni carpometacarpiche (CMC) 61

Articolazioni della mano 62

1. Articolazioni metacarpofalangee (MCF) 63

2. Articolazioni interfalangee prossimali (IFP) e distali (IFD) 64

3. Articolazione interfalangea del pollice 65

I MUSCOLI 72

Muscoli toracoappendicolari (anteriori) 72

Grande pettorale (pectoralis major) 72

Piccolo pettorale (pectoralis minor) 73

Succlavio (subclavius) 73

Dentato anteriore (serratus anterior) 74

Muscoli spinoappendicolari (posteriori) 75

Trapezio (trapezius) 75



I Rami Terminali del Plesso Brachiale 75

Grande dorsale (latissimus dorsi) 76

Muscoli toracoappendicolari posteriori profondi 76

Elevatore della scapola (levator scapulae) 76

Romboide maggiore e minore (rhomboideus major et minor) 77

Muscoli della spalla (scapolomerali) 77

Muscolo deltoide 78

Muscolo sovraspinato (supraspinatus) 78

Muscolo infraspinato (infraspinatus) 79

 **Il Deltoide** 79

 **Il Muscolo Infraspinato** 80

Muscolo piccolo rotondo (teres minor) 80

Muscolo grande rotondo (teres major) 81

Muscolo sottoscapolare (subscapularis) 81

 **Il Grande e il Piccolo Rotondo** 81

Muscoli del compartimento anteriore del braccio 82

Muscolo bicipite brachiale 82

Muscolo brachiale 83

 **Focus sull'Arteria Brachiale** 83

 **I Muscoli Anteriori del Braccio** 84

Muscolo coracobrachiale 84

Muscoli del compartimento posteriore del braccio 85





Muscolo tricipite brachiale 85

Muscolo anconeo 85

 **Il Tricipite** 86

Loggia anteriore dell'avambraccio 87

Primo piano (superficiale) 87

 L'Avambraccio - Primo Piano	88
Secondo piano (intermedio)	89
Terzo piano (profondo)	89
 L'Avambraccio - Secondo e Terzo Piano	90
Quarto piano (terminale)	91
Loggia laterale dell'avambraccio	91
Brachioradiale	91
Estensore radiale lungo del carpo	91
Estensore radiale breve del carpo	92
Loggia posteriore dell'avambraccio	92
Piano superficiale	92
Piano profondo	93
 La Tabacchiera Anatomica	94
Mano: muscoli dell'eminenza tenar	95
Mano: muscoli dell'eminenza ipotenar	96
 La Mano	97
Muscoli interossei dorsali e palmari	98
Articolazione scapoloomerale	99
Articolazione omeroulnare	101
Articolazioni radioulnari (prossimale e distale)	102
Articolazione radiocarpica (polso)	102

Articolazione carpometacarpale del pollice 104

Articolazioni metacarpofalangee delle dita 105

Articolazioni interfalangee prossimali e distali 106

ANATOMIA TOPOGRAFICA 107

Regione del cingolo scapolare 107

Regione ascellare 108

Regione del braccio 109

Regione del gomito 110

Regione dell'avambraccio 111

Regione del polso 112

Regione della mano 113

NOTE SUGLI AUTORI 114

Prof. Ferdinando Paternostro 114

Prof.ssa Immacolata Belviso 117

BIBLIOGRAFIA ESSENZIALE 120